

Quizz

J.Cardona, Urgences pédiatriques, CHU de Poitiers
JUPSO, Bordeaux, le 23 novembre 2012

- **Emma**, 15 ans consulte pour migraine et douleurs abdominales se majorant depuis plus d'un mois
- **Antécédents**
 - personnels : migraine depuis l'âge de 4 ans
 - familiaux : RCH maternelle

- A l'interrogatoire, douleurs épigastriques post prandiales avec sensation plus ou de pesanteur
Amaigrissement d'environ 2 kg
- Pas de notion de trouble du transit ou présence de sang dans les selles

■ **Biologie :**

- NFS : hb : 9,5 g VGM : 7, ferritinémie : 217 ng/ml
- CRP : 111, VS : 101, fibrinogène : 7,59 g
- albuminémie : 31

recontrôlé 15 jours plus tard

■ **Echographie normale**

- **2^{ème} échographie :**

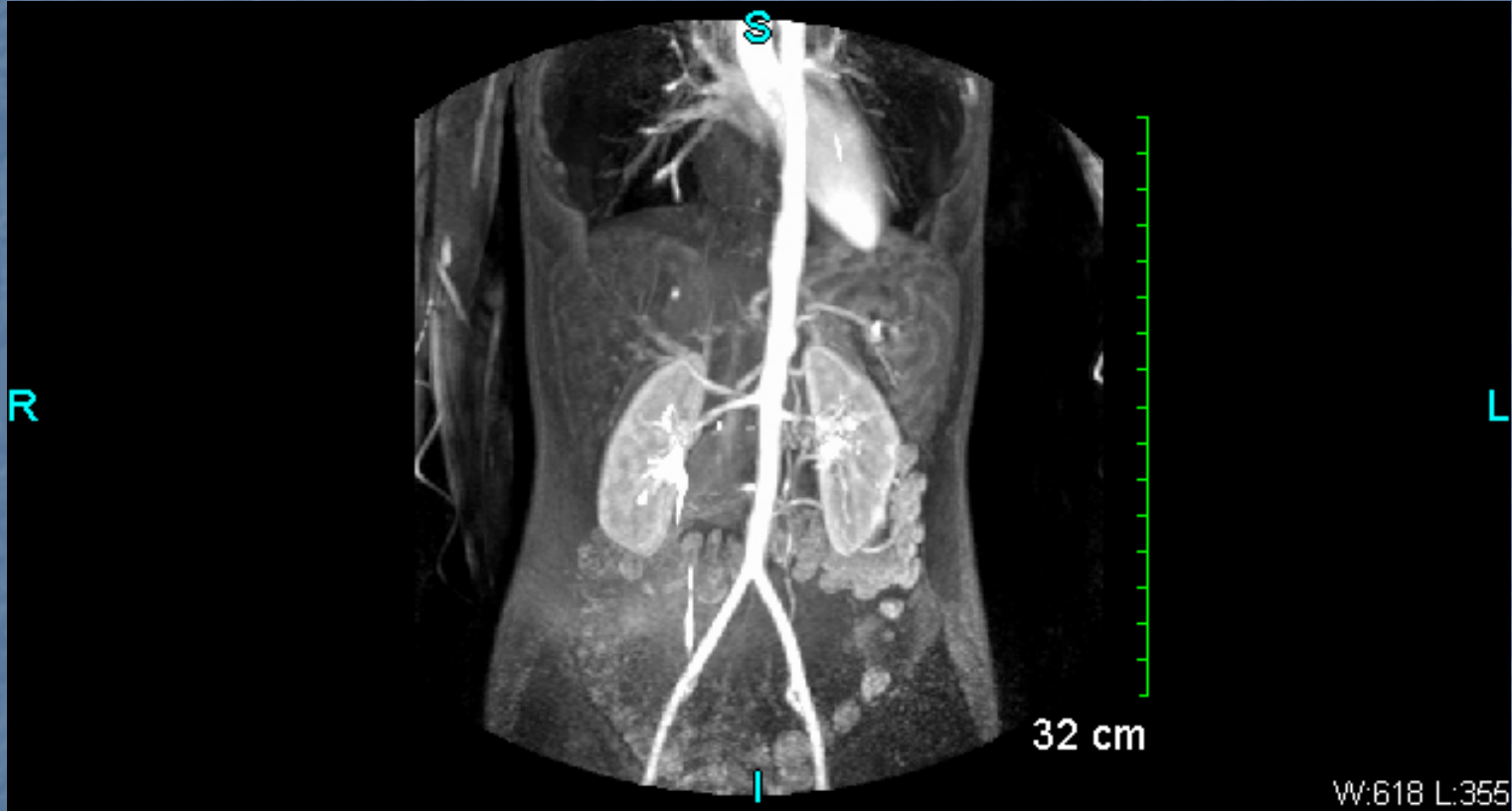
- rétrécissement de l'artère mésentérique supérieure

- **Doppler**, chute de débit d'environ 50%

- **Angio IRM :**

- Sténose de l'artère MS aboutissant à une occlusion, puis reperméabilisation par l'artère pancréatique et l'artère MI

- Epaisissent de l'aorte jusqu'aux artères rénales



Maladie de Takayasu