Qui s’y frotte s’y pique !

JUPSO 2016

Dr Cabasson Sébastien
Minh-Qui Do
CH de Pau

HDM

- Jeune adolescent de 14 ans

- Consulte aux urgences le 03/01 pour :
  - douleur basithoracique gauche
  - Entend « des bulles dans son cœur »

- **HDM** :
  - Douleur basithoracique gauche, d'apparition brutale à son réveil 4 j auparavant, d'emblée maximale puis régressant spontanément et progressivement sur 4j jusqu'à s'amender.
    - Signe associé : dyspnée au moindre effort.

  - Le jour de la consultation : « sensation de bulles » au niveau cardiaque, surtout après un effort, avec bruit audible par le patient lui-même et par son père.

  - Pas de contexte infectieux récent

- ATCD : Asthme intermittent, sans traitement de fond.
  Allergie au pollen de graminées
  Chirurgie de la main gauche pour plaie profonde il y a 1 an.
  Pas d'ATCD personnel ni familial de cardiopathie.

- Constantes : T° 37,3 ; FC 67 ; TA 13/8 ; SpO2 99% AA ; EVA 0/10
  43 kg pour 1,70 m (+1,5 DS)

- Ex. clinique au repos :
  - Pas de douleur thoracique
  - BDC réguliers. Pas de souffles cardio-carotidiens. Pouls radiaux et fémoraux +/+. Mollets souples.
  - Auscultation pulmonaire normale : MV +/+ ; pas de sibilants ni de crépitants.
  - Pectus excavatum

- Examen clinique après effort (marches d'escalier)
  - Frottement probablement péricardique et bruits bulleux audible par l'interne au niveau basi-thoracique gauche.

A vous de travailler (un peu)

- Quelles sont vos hypothèses diagnostiques et les examens que vous demandez ?

Examens complémentaires

- **ECG** : RAS. Pas de signes de péricardite
- **Rx tho F** debout : normale (cf. diapo suivante)
- **ETT** (par cardiologue de garde) : pas d'épanchement au final.
- **Biologie** : pas de syndrome inflammatoire. CRP plate. Troponine négative.

Au terme de ces examens complémentaires, quel diagnostic retenez-vous et quelle est votre CAT ?

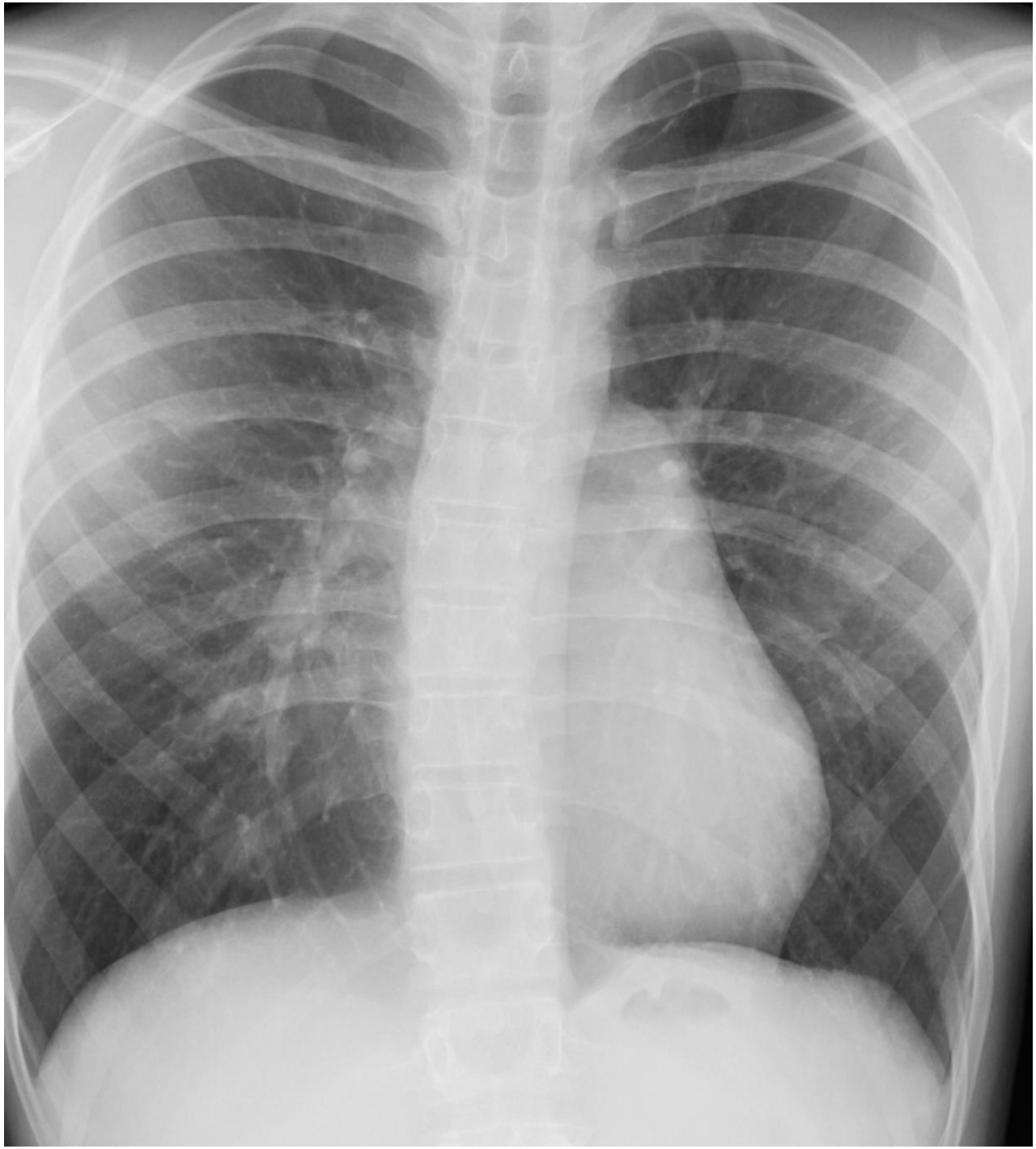

- Au total : péricardite sèche

- CAT :

  - Traitement d’épreuve par aspirine à dose décroissante sur 3 semaines
  - Antalgie simple. Arrêt de sport
  - Consultation cardio à prévoir.
  - Reconsulter en cas de douleur thoracique.

- Cs cardio le 08/01 à St Palais programmée

Le 07/01

- Cs° au urgences de St Palais pour DT gauche réapparu la veille et sensation de frottement « cardiaque ».

- **Constantes** : FC 54; TA 10/5; SpO2 100 % AA

- Ex. clinique au repos : pas de frottement.
  Eupnéique, MV +/+ sans bruit surajouté.

- **ECG** : RAS
- **Biologie** : ras. CRP et troponine normales.

- Cs° cardio aux urgences avec ETT normale.
- Diagnostivc de péricardite non retenu par le cardiologue car CRP normale.
- Poursuite de l'aspirine (?)

Le 11/01

- Cs° aux urgences de Pau pour douleur thoracique basi-thoracique gauche persistante

- Constantes : FC 61 ; TA 12/7 ; apyrétique ; SpO2 100% AA; EVA 5/10

- Ex clinique : Pas de souffles
  Mais frottement
  Plus audible à l'effort en extra-thoracique

- Que demandez-vous ?

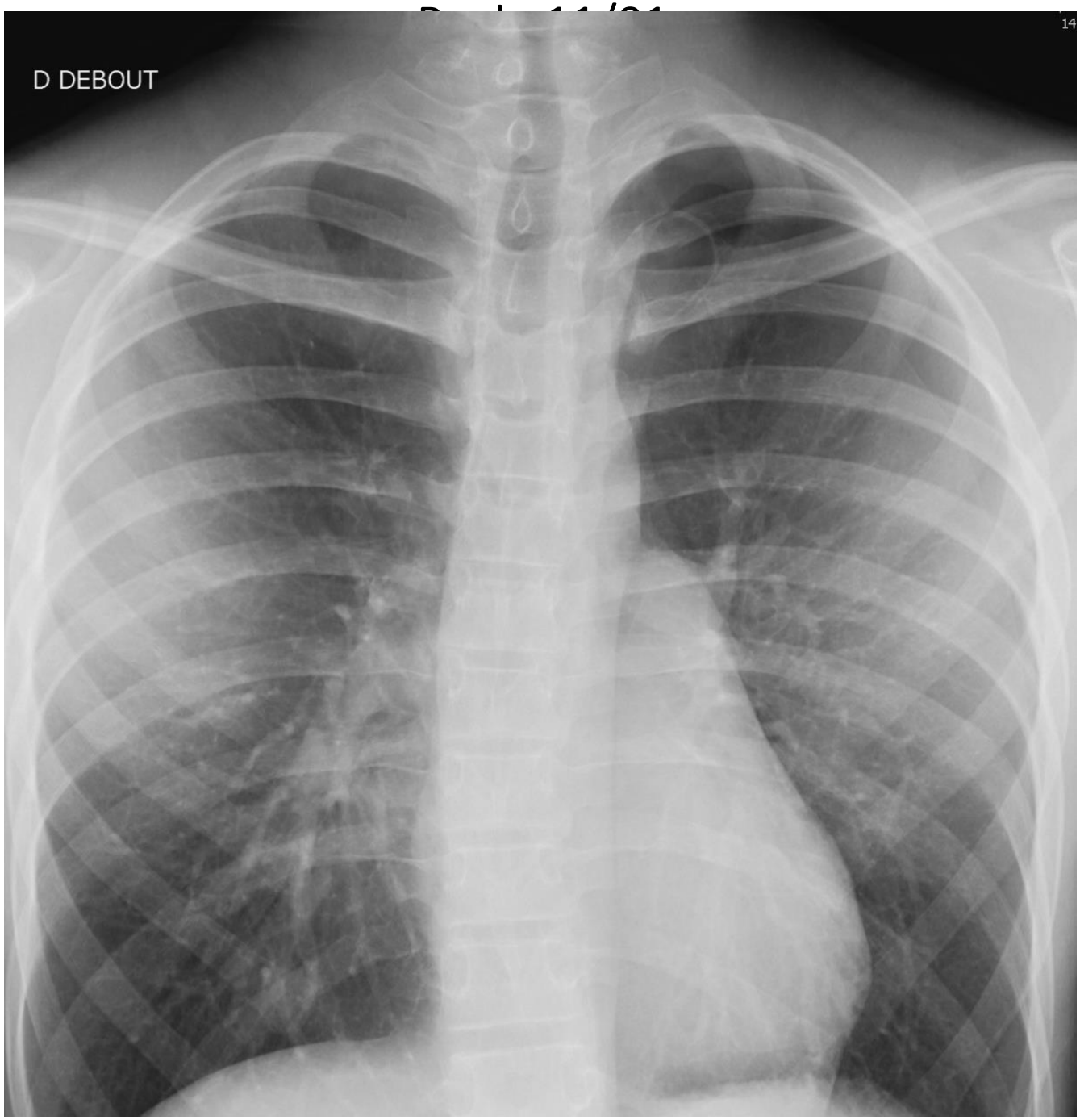
D DEBOUT
14

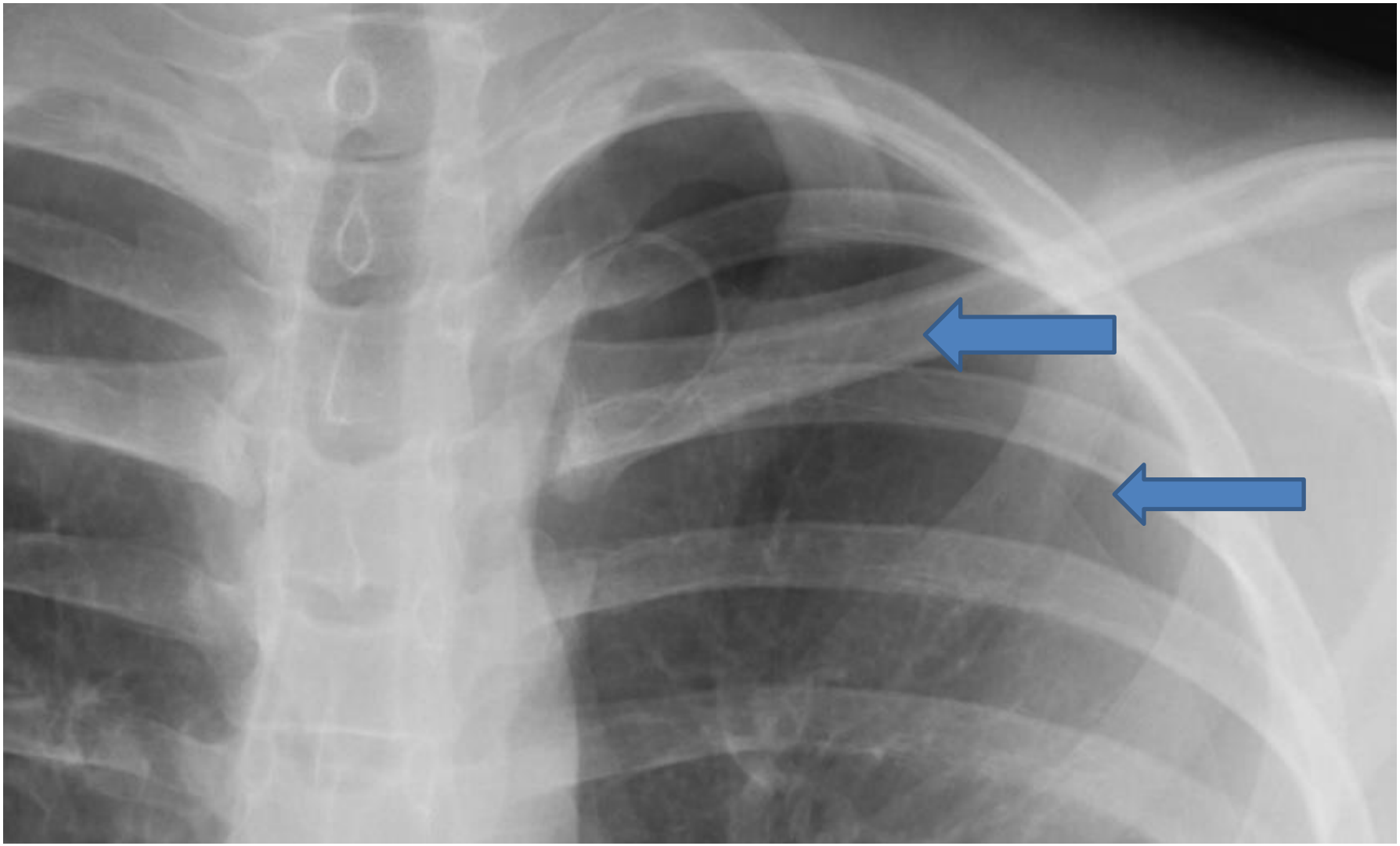

- Avis pneumo-pédiatre :

  Pneumothorax non suffocant

  Patient sous aspirine…

  RAD, repos, surveillance simple

  Arrêt de l’aspirine

  Revenir dans 5j pour Rx de contrôle avant une éventuelle ponction thoracique.

Le 24/01 (#3 semaines d'évolution)

- Cs à nouveau aux urgences pour DT gauche

- DT plus importante, apparue brutalement la veille.
- Dyspnée ++

- <u>Constantes :</u> FC 106 ; TA 14/8 ; FR 36 ; SpO2 99% AA

- <u>Ex. clinique :</u> discret tirage intercostal, sueurs
  silence auscultatoire à gauche
  Le bruit n'est plus entendu

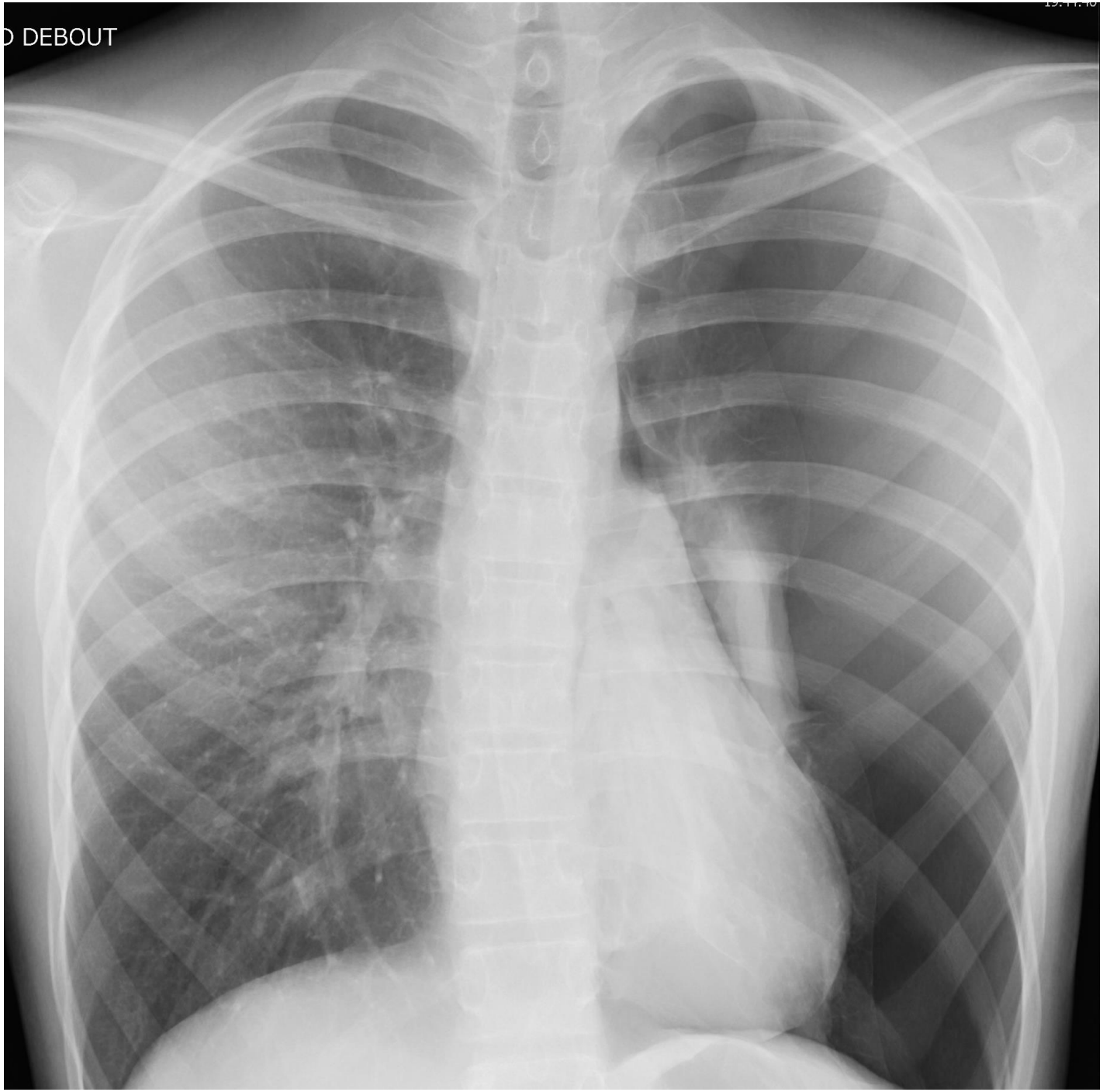
D DEBOUT

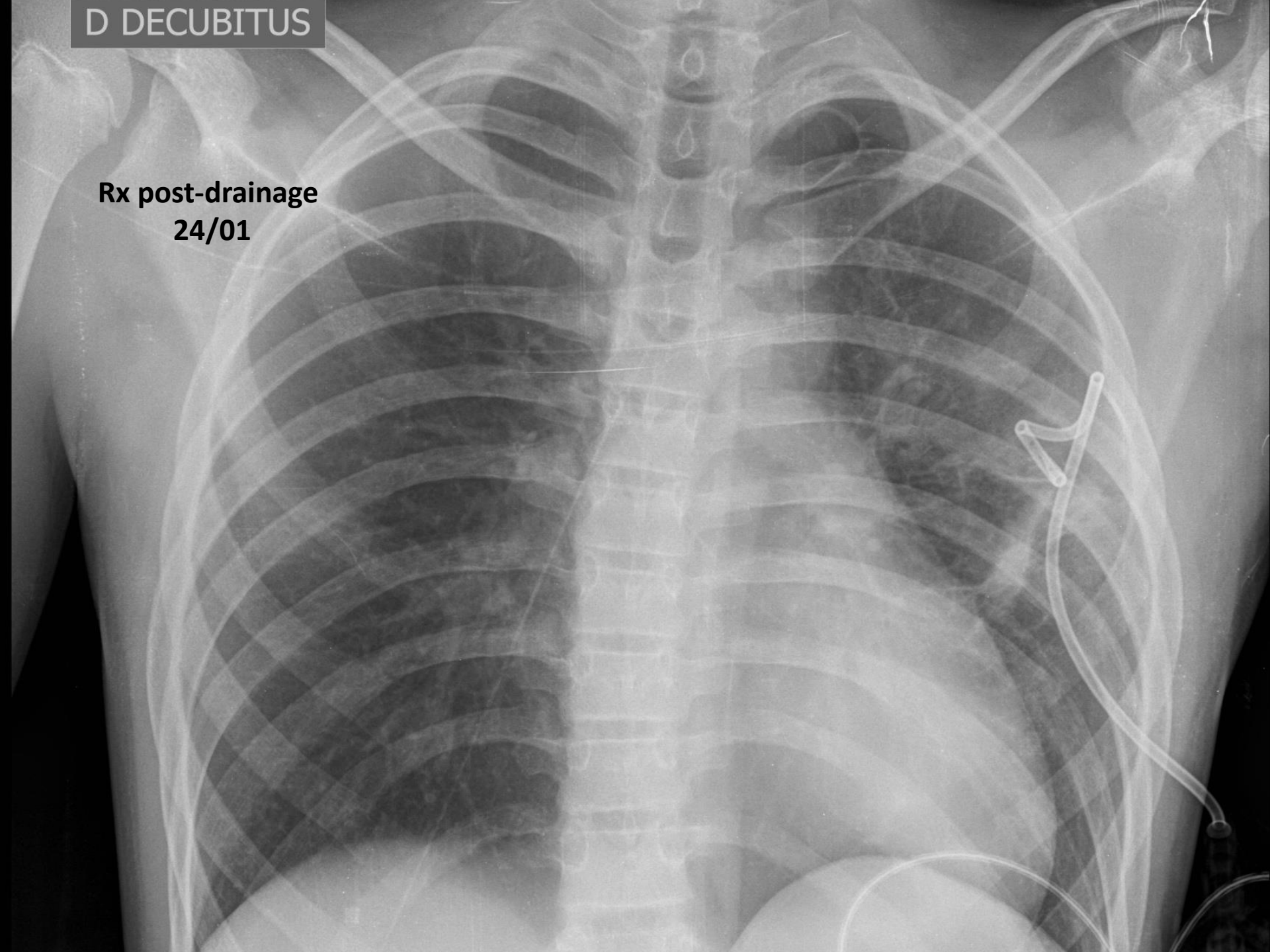
D DECUBITUS
Rx post-drainage
24/01

Au total

- PNO spontané complet gauche, compressif avec déviation des structures à droite, dans le cadre d'une dystrophie bulleuse pulmonaire.

- Échec du drainage thoracique
- PEC chirurgicale (cf. diapo suivante)

- Aspect marfanoïde ?

  - Patient maigre et longiligne avec pectus excavatum
  - Pectus excavatum chez un demi-frère maternel

  Bilan malformatif en cours à la recherche du sd de Marfan.

  – ETT : normale
  – Bilan ophtalmo et étude génétique? en cours

Mais c'était quoi ce bruit Docteur?

ELSEVIER

International Journal of Cardiology 113 (2006) 104 – 105

International Journal of Cardiology

www.elsevier.com/locate/ijcard

Letter to the Editor

Recurrent noisy pneumothorax mimicking pericarditis

N.E. Drury *, J.P. Gnanapragasam

Wessex Cardiothoracic Centre, Southampton General Hospital, Tremona Road, Southampton, Hampshire SO16 6YD, United Kingdom

Received 30 July 2005; accepted 6 August 2005
Available online 8 November 2005

« un garçon de 16 ans a été adressé pour suspicion de **péricardite** à répétition. Au cours des 2 dernières années, il décrit de nombreux épisodes de douleur thoracique gauche associé à un bruit émanant de sa poitrine. Au moins un épisode était associé à un syndrome viral récent. **Sa mère rapporte que le bruit était si fort qu'elle pouvait l'entendre à plusieurs mètres.** A 2 reprises, son médecin traitant notait un frottement péricardique, bien que la douleur et le bruit était généralement résolus dans les 3j. Les ECG, radiographie thoracique et ETT avaient tous été rapporté comme normaux.

L'examen clinique était sans particularité à l'exception d'un frottement doux, clairement audible au niveau précordiale et coïncidait plus avec les BDC qu'avec la respiration. En tournant sur le coté gauche, il était ponctué par des sons forts de clic.

L'auscultation pulmonaire était symétrique bien que la radiographie thoracique révéla un **petit pneumothorax gauche**. »

- **Signe de Hamman (1937)** : bruit précordial anormalement fort, synchrone avec les battements du cœur, est un marqueur rare de **pneumomédiastin** de faible abondance.
- Ce bruit peut être présent en cas de **PETIT** pneumothorax gauche en l'absence de pneumomédiastin

- Scadding and Wood, ont rapporté en 1939 un patient chez qui « le bruit était si fort qu'il pouvait être entendu dans la chambre d'en dessous »

Scadding JG, Wood P. Systolic clicks due to left-sided pneumothorax. Lancet 1939;2:1208–11.

- <u>Hypothèse avancée</u> (Baumann et Sahn) [5] : le bruit serait généré par le déplacement d'un petit volume d'air intrapleural propulsé cycliquement par les contractions du ventricule gauche à travers la grande scissure pulmonaire gauche avant de sortir en forçant.

- Le bruit est accentué en position latérale gauche car l'air est collecté à la partie inférieur de la scissure, au contact de la surface du ventricule.

- Cette théorie explique que ce bruit est présent seulement avec un petit pneumothorax gauche et est sensible au changement de position.

- Ce phénomène a été reproduit expérimentalement après introduction d'une petite quantité d'air.

- Mais cette théorie n'explique pas tout :
  Le signe de Hamman est rare : < 1% des PNO

- Il n'a pas été rapporté de PNO droit bruyant.

Morale de l'histoire (en anglais *take-home messages*)

- Le signe de Hamman existe Quy Minh Do l'a rencontré
- Il est présent en général dans les pneumomédiastins et doit faire rechercher un emphysème sous-cutané
- Parfois il s'associe simplement à un pneumothorax gauche, en général petit, qui doit faire réaliser un scanner rapidement si la radio n'est pas contributive +++

Pour la petite histoire…

- Signe décrit dans la troisième édition (posthume) du livre de RTH Laennec (1781-1826) enrichie par Mériadec Laënnec son neveu
- Repris par Louis Hamman en 1937
- …le stéthoscope étant inutile on n'a pas jugé nécessaire d'invoquer Laënnec

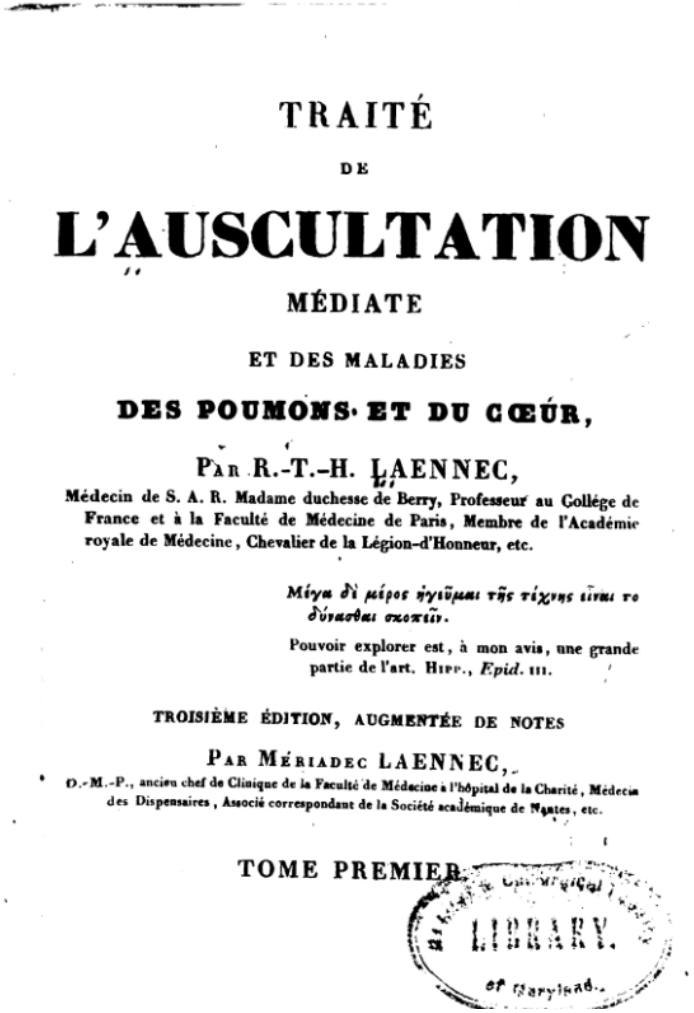

TRAITÉ

DE

L'AUSCULTATION

MÉDIATE

ET DES MALADIES

DES POUMONS ET DU CŒUR,

PAR R.-T.-H. LAENNEC,

Médecin de S. A. R. Madame duchesse de Berry, Professeur au Collége de France et à la Faculté de Médecine de Paris, Membre de l'Académie royale de Médecine, Chevalier de la Légion-d'Honneur, etc.

Μέγα δὶ μέρος ἡγεῦμαι τῆς τέχνης εἶναι τὸ δύνασθαι σκοπεῖν.

Pouvoir explorer est, à mon avis, une grande partie de l'art. HIPP., *Epid.* III.

TROISIÈME ÉDITION, AUGMENTÉE DE NOTES

PAR MÉRIADEC LAENNEC,

D.-M.-P., ancien chef de Clinique de la Faculté de Médecine à l'hôpital de la Charité, Médecin des Dispensaires, Associé correspondant de la Société académique de Nantes, etc.

TOME PREMIER.

LIBRARY.